

- ۱ - کدامیک از انواع نورون ها فقط در مخچه دیده می شود؟  
الف - Granular      ب - Pyramidal      ج - Purkinje      د - Martinotti
- ۲ - لایه Internal Granular قشر مغز از سطح به عمق لایه چندم است.  
الف - دوم      ب - سوم      ج - چهارم      د - پنجم
- ۳ - ترتیب لایه های قشر هیپوکامپ از سطح به عمق چگونه است؟  
الف - مولتیفرم - پیرامیدال - گرانولار      ب - مولتیفرم - گرانولار - مولکولار  
ج - مولکولار - پیرامیدال - مولتیفرم      د - مولکولار - گرانولار - مولتیفرم
- ۴ - در محل شروع آکسون کدامیک از ارگانل های زیر دیده نمی شود؟  
الف - Golgi complex      ب - Microtubules      ج - Neurofilament      د - Nissl body
- ۵ - در کدامیک از عقده های زیر نورون های Bipolar دیده می شود؟  
الف - Dorsal Root      ب - Vestibular      ج - Trigeminal      د - Basal
- ۶ - کدامیک از نورون های قشر مغز در لایه های دوم و چهارم بیشتر دیده می شوند؟  
الف - Stellate      ب - Fusiform      ج - Pyramidal      د - Horizontal
- ۷ - منشأ جنینی کدامیک از هسته های زیر Alar Lamina می باشد.  
الف - Vestibular      ب - Facial      ج - Trochlear      د - Edinger Westphal
- ۸ - منشأ جنینی کدامیک از هسته های زیر Basal Lamina می باشد.  
الف - Clark      ب - Solitary      ج - Cochlear      د - Phrenic
- ۹ - منشأ جنینی کدامیک از هسته های زیر Metencephalon می باشد.  
الف - Solitary      ب - Red      ج - Oculomotor      د - Dentate
- ۱۰ - منشأ جنینی کدامیک از هسته های زیر از Alar Lamina و Basal Lamina می باشد.  
الف - Superior Salivatory      ب - Solitary      ج - Edinger Westphal      د - Red
- ۱۱ - منشأ جنینی کدامیک از هسته های زیر Myelencephalon است.  
الف - Abducent      ب - Fastigial      ج - Ambiguus      د - Trochlear
- ۱۲ - منشأ جنینی کدامیک از عناصر زیر Neural Crest نمی باشد؟  
الف - Afferent Fibers      ب - Efferent Fibers      ج - Spinal Ganglion      د - Sympathetic Ganglion

13- در تشکیل دم اسب ریشه های تشکیل دهنده کدام اعصاب نخاعي شرکت مي کنند.

الف - L1- S5 ب - L5-coccygeal

ج - L5 - S5 د - L2 - coccygeal

14 - هسته عصب Phrenic در کدام سگمان های نخاعي قرار دارد.

الف - C1 - C6 ب - C2 - C4 ج - C3 - C7 د - C5 - C8

15 - در جریان Syringomyelia کدامیک از حس ها اختلال ندارد؟

الف - درد ب - لمس غیر دقیق ج - حرارت د - تشخیص دو نقطه

16 - کدامیک از هسته های زیر منشاء رشته های تشکیل دهنده Lateral Lemniscus مي باشد.

الف - Superior olivary ب - Arcuate ج - Gracilic د - Trapezoid Body

۱۷ - حس چشائي ۲/۳ قدامی زبان به کدام هسته در تنه مغزي مي رود.

الف - Dorsal vagal ب - Solitary ج - Superior Salivatory د - Facial

18 - هسته Inferior Salivatory به کدام عصب مغزی رشته مي فرستد.

الف - Vagus ب - Glossopharyngeal ج - Facial د - Oculomotor

19 - کدامیک از هسته های زیر ارتباط Ipsilateral با مخچه دارد.

الف - Thoracic ب - Pontine ج - Red د - Inferior Olivary

20 - کدامیک از هسته های تالاموسی ارتباط واضحی با قشر حسی و حرکتی دارد.

الف - Ventral ب - Medial ج - Lateral د - Anterior

21 - Medial Geniculate Body بخشی از چه قسمت دیانسفال است و در ارتباط با کدام حس است.

الف - دیانسفال شکمی و حس بینایی  
ب - دیانسفال پشتی و حس بینایی  
ج - دیانسفال شکمی و حس شنوایی  
د - دیانسفال پشتی و حس شنوایی

22 - بیشترین تعداد رشته های Corticospinal در کجا تقاطع میکنند.

الف - Posterior limb of internal capsul  
ب - Lower half of medulla oblongata  
ج - Ventral part of pons  
د - Anterior commissure of spinal cord

23 - در بیماری Polio myelitis کدام نورون ها آسیب مي بینند؟

الف - نورون های حرکتی ستون قدامی  
ب - Internauron های ستون قدامی  
ج - Internauron های ستون خلفی  
د - نورون های حسی ستون خلفی

۲۴ - کدامیک از هسته های زیر در مغز میانی دیده مي شود؟

الف - Abducent ب - Inferior Olivary ج - Trochlear د - Superior Olivary

25 - در طرفین Frenulum veli مبداء ظاهري کدام عصب مغزي دیده مي شود؟

الف - Oculomotor ب - Trochlear ج - Abducent د - Trigeminal

- 26 – در کدامیک از اعصاب مغزی زیر رشته های پاراسمپاتیک وجود دارد.  
 الف – Abducent      ب – Trochlear      ج – Facial      د – Trigeminal
- 27 – Spinal lemniscus به کدام هسته تالاموسی ختم می شود.  
 الف – Ventralis Anterior      ب – Ventralis Lateralis  
 ج – Ventralis Posterior Lateralis      د – Medialis Dorsalis
- 28 – Fasciculus Lenticularis از کجا شروع و به کجا ختم می شود؟  
 الف – از Putamen و به Subthalamic nuclcus      ب – از Globose pallidus و به Thalamus  
 ج – از Caudate nucleus و به Putamen      د – از Globose pallidus و به Lentiform
- 29 – کدامیک از رشته های زیر در نخاع تقاطع می کند؟  
 الف – Anterior Spinothalamic      ب – Posterior Spinocerebellar  
 ج – Rubrospinal      د – Tectospinal
- 30 – مرز قدامی سوراخ بین بطنی ( Interventricular Foramen ) را کدام عنصر می سازد.  
 الف – Anterior column of fornix      ب – Anterior commissure  
 ج – Anterior end of thalamus      د – Anterior end of Hypothalamic sulcus
- 31 – کدامیک از عناصر زیر بخشی از Ventral Diencephalon نمی باشد؟  
 الف – Mamillary body      ب – Pineal body  
 ج – Tuber cinereum      د – Zona Incerta
- 32 – کدامیک از عناصر زیر بخشی از Epithalamus می باشد؟  
 الف – Infundibulum      ب – Habenula      ج – zona incerta      د – Geniculate body
- 33 – کدامیک از قسمت های زیر بخشی از لوب Limbic نمی باشد.  
 الف – Medial Frontal Gyrus      ب – Cingulate Gyrus  
 ج – Parahipocampal Gyrus      د – Isthmus
- 34 – مرکز حس و حرکت اندام فوقانی در کدام سطح نیمکره مغزی قرار دارد.  
 الف – Orbital      ب – Tentorial      ج – Medial      د – Suprolateral
- 35 – کدامیک از شیارهای زیر در سطح Suprolateral نیمکره دیده می شود.  
 الف – Cingulate      ب – Collateral      ج – Rhinal      د – Interparietal
- 36 – مرکز حرکتی سخن گفتن در کدام لوب مغزی قرار دارد.  
 الف – Frontal      ب – Parietal      ج – Temporal      د – Occipital
- 37 – مرکز حس شنوایی توسط کدامیک از شریان های زیر خونرسانی می شود؟  
 الف – Anterior choroidal      ب – Anterior cerebral  
 ج – Middle cerebral      د – Posterior Communicating

۳۸ - سطح فوقانی جسم پنبه ای در طرفین خط وسط با چه ساختاری مجاور است.  
الف - Cingulate gyrus      ب - Inferior sagittal sinus  
ج - Straight sinus      د - Parahipocampal gyrus

39 - کنار فوقانی Septum pellucidum با چه ساختاری مجاور است؟  
الف - زانوی جسم پنبه ای      ب - تنه جسم پنبه ای      ج - تنه فورنیکس  
د - ستون قدامی فورنیکس

۴۰ - Supramarginal Gyrus جزء کدام لوب مغزی است؟  
الف - Frontal      ب - Parietal      ج - Occipital      د - Limbic

۴۱ - کدامیک از عناصر زیر رابط بین هیپوکامپ با هیپوکامپ است؟  
الف - Stria medullary thalami      ب - Stria Terminalis  
ج - Corpus callosum      د - Fornix

۴۲ - کدامیک از عناصر زیر در کف بطن سوم شرکت می کند؟  
الف - Lamina Terminalis      ب - Stria Terminalis  
ج - Tuber cinerum      د - Pineal body

۴۳ - لوب انیسولا در عمق کدام شیار قرار دارد.  
الف - سینگولی      ب - جانبی      ج - مرکزی      د - کولترال

۴۴ - Posterior communicating Artery شاخه کدام شریان است؟  
الف - Anterior cerebral      ب - Basilar  
ج - Internal carotid      د - Middle cerebral

45 - کدامیک از شریان های زیر در خون رسانی مننژ شرکت نمی کند؟  
الف - Ophthalmic      ب - Internal Maxillary  
ج - Superficial Temporal      د - Vertebral

46 - شکنج Rectus مربوط به کدام لوب مغزی است؟  
الف - Occipital      ب - Parietal      ج - Temporal      د - Frontal

47 - در نمای ظاهری Brain stem برجستگی Olive در کجا قرار دارد.  
الف - سطح طرفی مغز میانی در حد برجستگی های فوقانی  
ب - سطح طرفی مغز میانی در حد برجستگی های تحتانی  
ج - سطح طرفی پل مغزی  
د - سطح طرفی بصل النخاع

48 - کدامیک از اعصاب مغزی زیر از سوراخ Jugular عبور نمی کند؟  
الف - Hypoglossal      ب - Glossopharyngeal  
ج - Vagus      د - Accessory

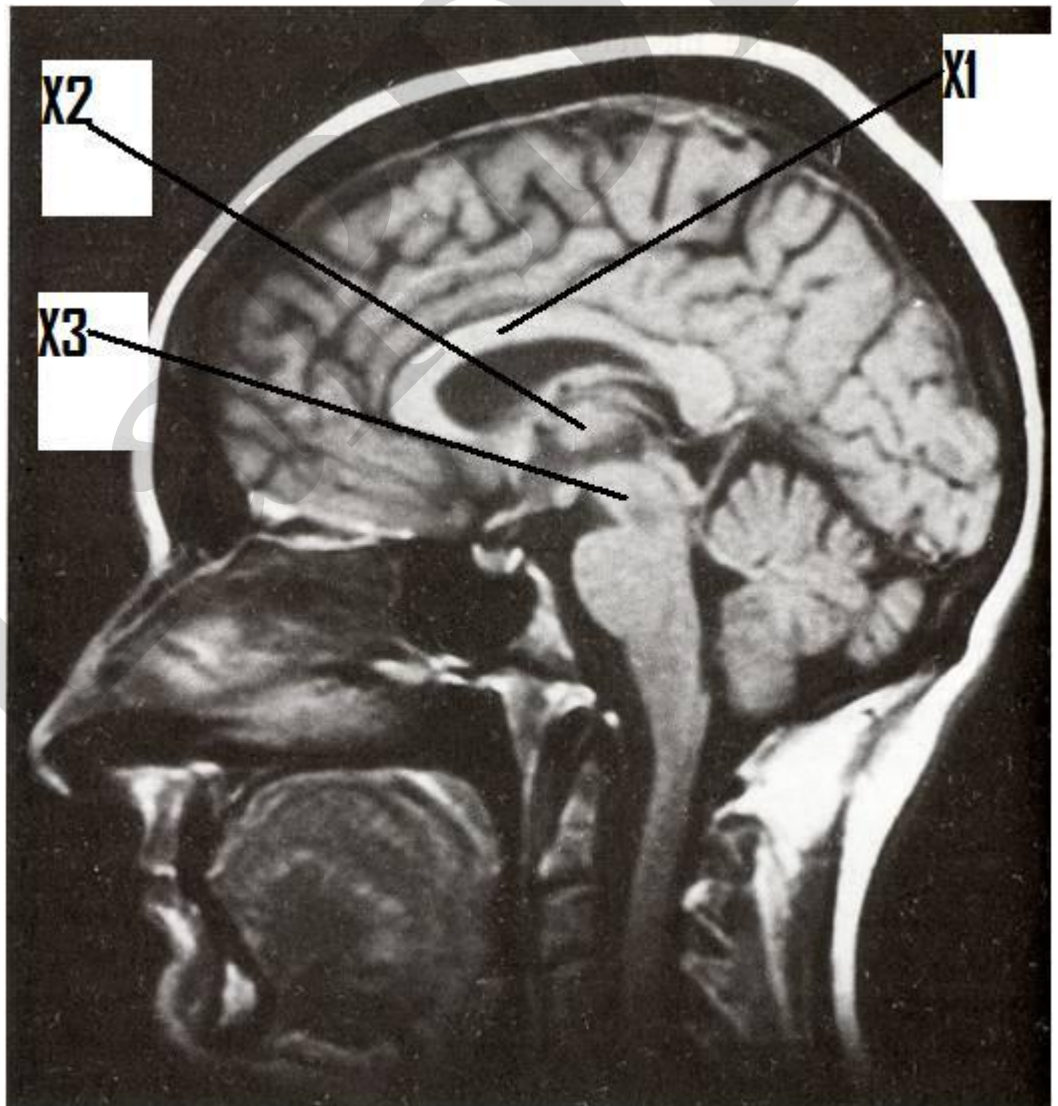49 - عصب واگ در دریافت حس سوماتیک مننژ کدام قسمت نقش دارد؟  
 الف - Cervical Spinal Cord  
 ب - Thoracic Spinal Cord  
 ج - Posterior Cranial Fossa  
 د - Middle Cranial Fossa

50 - جسم سلولی نورون هایی که توسط شاخه گوشه عصب واگ حس سوماتیک عمومی راز مجرای خارجی گوش دریافت میکنند در کجا قرار دارند؟

الف - Inferior Ganglion Of Vagus Nerve  
 ب - Superior Ganglion Of Vagus Nerve  
 ج - Trigeminal Ganglion  
 د - Spinal Nucleus Of Trigeminal Nerve

51 - کدامیک از سینوسهای وریدی مغز مستقیماً در ملتقای سینوس ها شرکت نمی کند؟  
 الف - Superior sagittal  
 ب - Inferior sagittal  
 ج - Straight  
 د - Transverse

52 - در شکل زیر X2 کدام عنصر است.  
 الف - Body Of Fornix  
 ب - Body Of Corpus Callosum  
 ج - Septum Plucidum  
 د - Thalamus



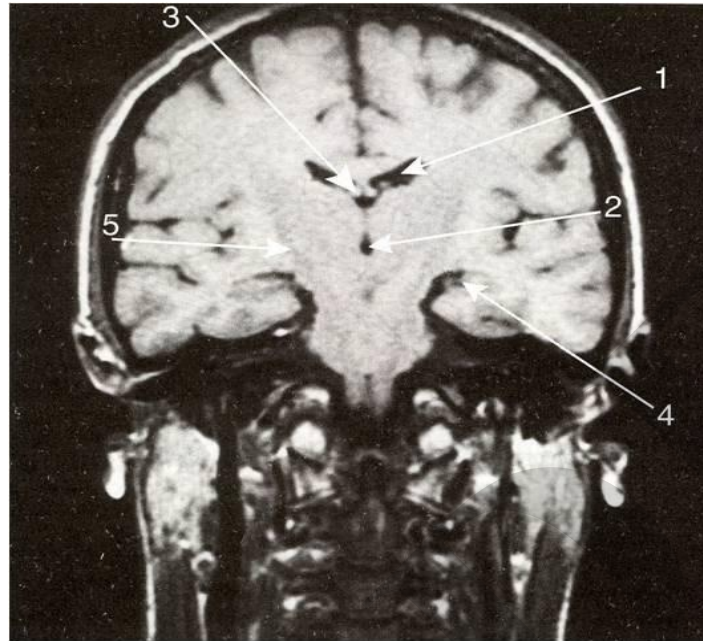
53 - در شکل زیر ۳ کدام عنصر است.

الف - Cluastrum

ج - Body Of Corpus Callosum

ب - Interventricular Foramen

د - Genu Of Internal Capsule



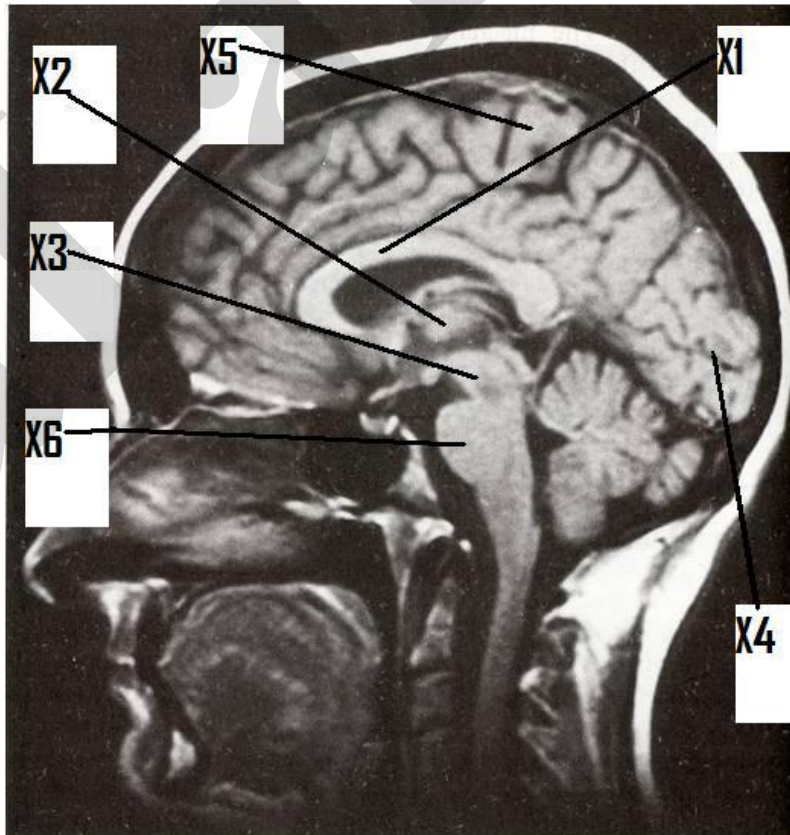
54 - در شکل زیر X4 کدام Sulcus است.

الف - Cingulate

ب - Intraparietal

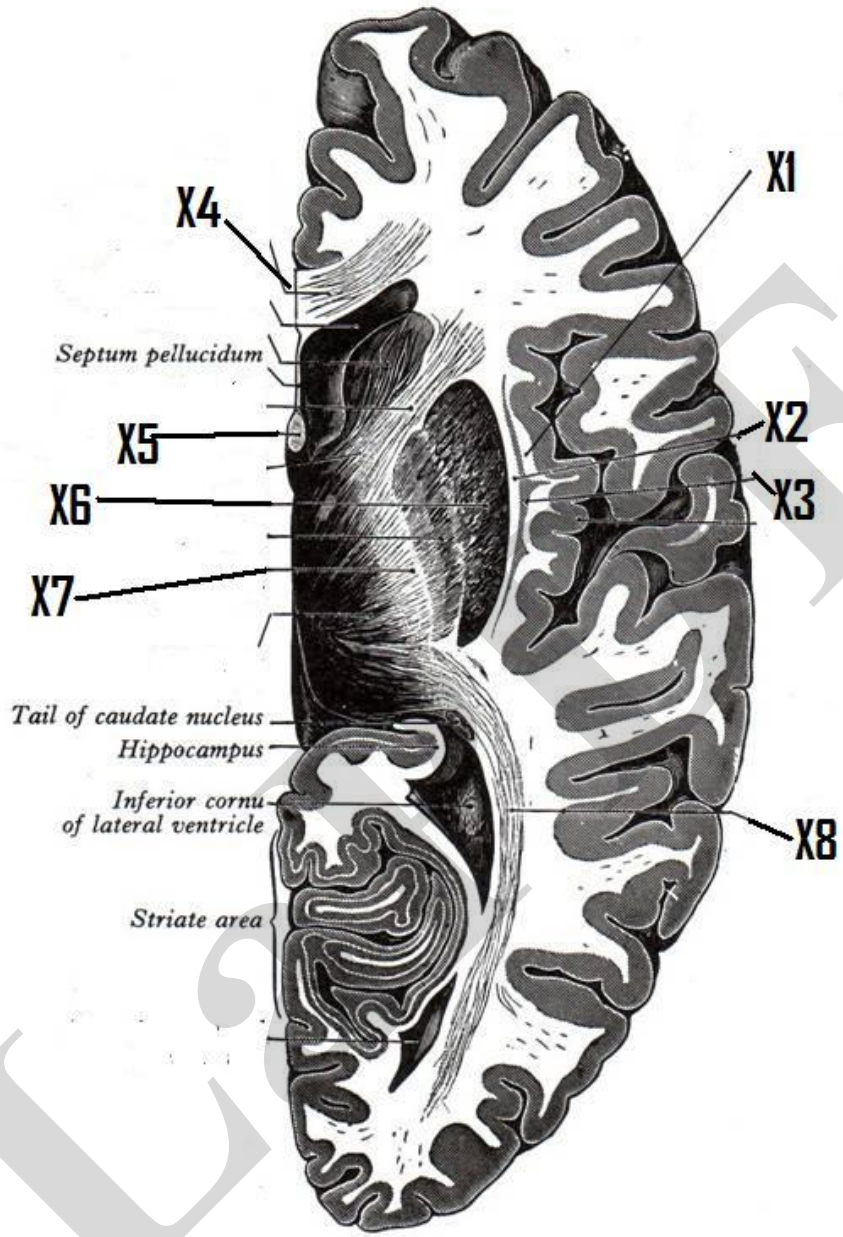
ج - Calcarine

د - Parietooccipital



Extrem Capsule - د    Claustrum - ج

External Capsule - ب    Insula - الف

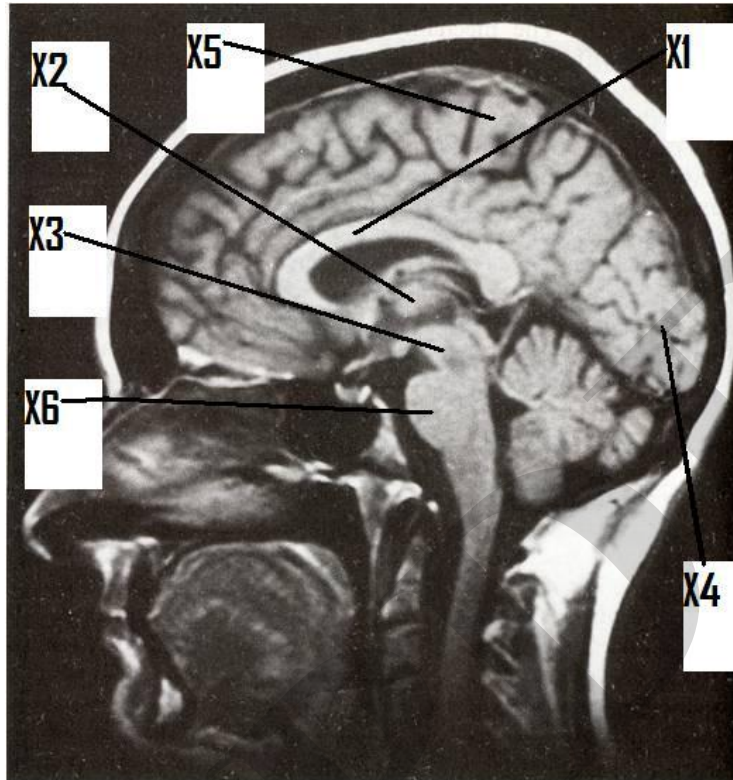

56 - در شکل زیر X5 کدام عنصر است.

الف - Cingulate Gyrus

ب - Paracentral Lobule

ج - Precuneus

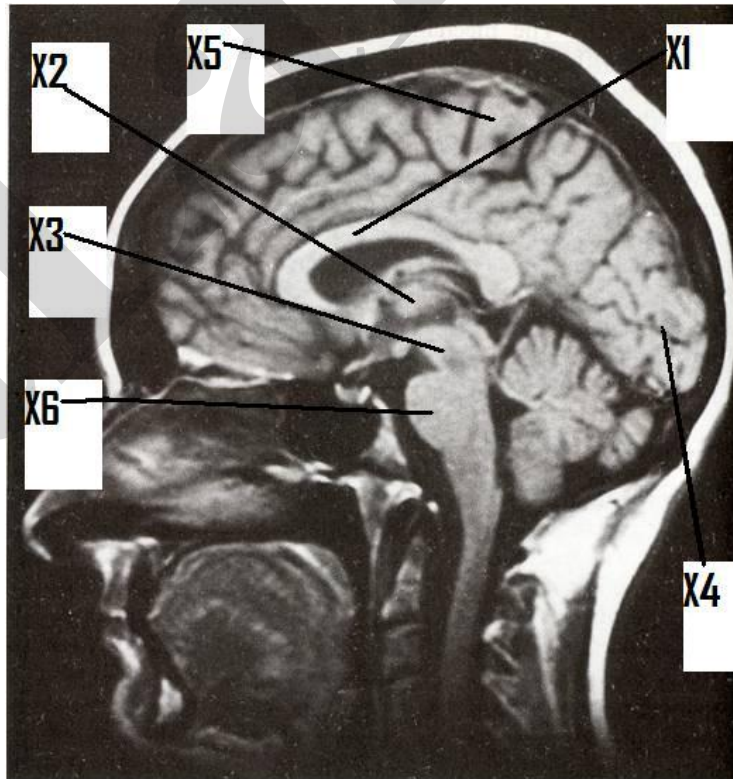

57 - در شکل زیر X6 کدام عنصر است.

الف - Pons

ب - Thalamus

ج - Midbrain







نام و نام خانوادگی: محمد آرمین شماره دانشجویی: ۱۹۹۹۹۹۹۹۹ محل آزمون: موسس  
 نام درس: طب نیمسال اول سال تحصیلی: ۸۹/۹/۲۰ دانشگاه: شهید بهشتی

۱- نحوه علامتگذاری غلط (X) صحیح (✓) اگر این پاسخنامه متعلق به شما نیست مسئول جلسه را آگاه سازید.  
 ۲- پاسخ به سوالات فقط با مله‌آب مشکی نرم مطابق نمونه صحیح علامت گذاری شود.

۱	۵۱	۱۰۱	۱۵۱	۲۰۱	۲۵۱
۲	۵۲	۱۰۲	۱۵۲	۲۰۲	۲۵۲
۳	۵۳	۱۰۳	۱۵۳	۲۰۳	۲۵۳
۴	۵۴	۱۰۴	۱۵۴	۲۰۴	۲۵۴
۵	۵۵	۱۰۵	۱۵۵	۲۰۵	۲۵۵
۶	۵۶	۱۰۶	۱۵۶	۲۰۶	۲۵۶
۷	۵۷	۱۰۷	۱۵۷	۲۰۷	۲۵۷
۸	۵۸	۱۰۸	۱۵۸	۲۰۸	۲۵۸
۹	۵۹	۱۰۹	۱۵۹	۲۰۹	۲۵۹
۱۰	۶۰	۱۱۰	۱۶۰	۲۱۰	۲۶۰
۱۱	۶۱	۱۱۱	۱۶۱	۲۱۱	۲۶۱
۱۲	۶۲	۱۱۲	۱۶۲	۲۱۲	۲۶۲
۱۳	۶۳	۱۱۳	۱۶۳	۲۱۳	۲۶۳
۱۴	۶۴	۱۱۴	۱۶۴	۲۱۴	۲۶۴
۱۵	۶۵	۱۱۵	۱۶۵	۲۱۵	۲۶۵
۱۶	۶۶	۱۱۶	۱۶۶	۲۱۶	۲۶۶
۱۷	۶۷	۱۱۷	۱۶۷	۲۱۷	۲۶۷
۱۸	۶۸	۱۱۸	۱۶۸	۲۱۸	۲۶۸
۱۹	۶۹	۱۱۹	۱۶۹	۲۱۹	۲۶۹
۲۰	۷۰	۱۲۰	۱۷۰	۲۲۰	۲۷۰
۲۱	۷۱	۱۲۱	۱۷۱	۲۲۱	۲۷۱
۲۲	۷۲	۱۲۲	۱۷۲	۲۲۲	۲۷۲
۲۳	۷۳	۱۲۳	۱۷۳	۲۲۳	۲۷۳
۲۴	۷۴	۱۲۴	۱۷۴	۲۲۴	۲۷۴
۲۵	۷۵	۱۲۵	۱۷۵	۲۲۵	۲۷۵
۲۶	۷۶	۱۲۶	۱۷۶	۲۲۶	۲۷۶
۲۷	۷۷	۱۲۷	۱۷۷	۲۲۷	۲۷۷
۲۸	۷۸	۱۲۸	۱۷۸	۲۲۸	۲۷۸
۲۹	۷۹	۱۲۹	۱۷۹	۲۲۹	۲۷۹
۳۰	۸۰	۱۳۰	۱۸۰	۲۳۰	۲۸۰
۳۱	۸۱	۱۳۱	۱۸۱	۲۳۱	۲۸۱
۳۲	۸۲	۱۳۲	۱۸۲	۲۳۲	۲۸۲
۳۳	۸۳	۱۳۳	۱۸۳	۲۳۳	۲۸۳
۳۴	۸۴	۱۳۴	۱۸۴	۲۳۴	۲۸۴
۳۵	۸۵	۱۳۵	۱۸۵	۲۳۵	۲۸۵
۳۶	۸۶	۱۳۶	۱۸۶	۲۳۶	۲۸۶
۳۷	۸۷	۱۳۷	۱۸۷	۲۳۷	۲۸۷
۳۸	۸۸	۱۳۸	۱۸۸	۲۳۸	۲۸۸
۳۹	۸۹	۱۳۹	۱۸۹	۲۳۹	۲۸۹
۴۰	۹۰	۱۴۰	۱۹۰	۲۴۰	۲۹۰
۴۱	۹۱	۱۴۱	۱۹۱	۲۴۱	۲۹۱
۴۲	۹۲	۱۴۲	۱۹۲	۲۴۲	۲۹۲
۴۳	۹۳	۱۴۳	۱۹۳	۲۴۳	۲۹۳
۴۴	۹۴	۱۴۴	۱۹۴	۲۴۴	۲۹۴
۴۵	۹۵	۱۴۵	۱۹۵	۲۴۵	۲۹۵
۴۶	۹۶	۱۴۶	۱۹۶	۲۴۶	۲۹۶
۴۷	۹۷	۱۴۷	۱۹۷	۲۴۷	۲۹۷
۴۸	۹۸	۱۴۸	۱۹۸	۲۴۸	۲۹۸
۴۹	۹۹	۱۴۹	۱۹۹	۲۴۹	۲۹۹
۵۰	۱۰۰	۱۵۰	۲۰۰	۲۵۰	۳۰۰

امضاء دانشجو: \_\_\_\_\_ محل مهر واحد امتحانات دانشکده: \_\_\_\_\_ (موفق باشد)